

ULTRASONOGRAFÍA DEL APARATO REPRODUCTOR DEL MACHO: APLICACIONES A CAMPO

Giovanni Gnemmi y Cristina Maraboli*. 2007. Taurus, Bs. As., 9(33):38-45.
*Estudio Bovinevet, Verbania, Italia. bovinevet@tiscali.it ; www.bovinevet.com
www.produccion-animal.com.ar

Volver a: [Ecografía y ultrasonografía](#)

El examen ultrasonográfico del aparato reproductor del toro es un método complementario para la evaluación de la aptitud reproductiva. A continuación se describirá la metodología a emplear y las imágenes ecográficas de las patologías más frecuentes de los órganos genitales externos e internos.

INTRODUCCIÓN

En los últimos 20 años, el número de bovinos lecheros se ha reducido ligeramente, mientras que se ha observado un aumento constante en los niveles de producción. Asimismo se ha evidenciado un desmejoramiento continuo de la eficiencia reproductiva, contra el cual los técnicos y los productores tratan de oponer una vivaz resistencia. Pero aún así los días abiertos aumentan cada año, con una consecuente pérdida económica cada vez mayor.

Con la intención de contrarrestar esta situación, en muchos establecimientos en Europa se ha recurrido al uso del toro en servicio natural, en un principio para mejorar la detección de los celos, llegando a representar en muchos casos casi la última oportunidad para preñar las hembras problema. La utilización del toro en vacas repetidoras, en vaquillonas y/o en los rodeos en producción es cada vez más frecuente, lo que lleva a la necesidad de resaltar la importancia de realizar un minucioso examen de su aptitud reproductiva.

La hembra bovina puede tener problemas en la esfera genital que alteren en mayor o en menor medida su aptitud reproductiva. Si bien esta disminución de la fertilidad ocasiona una repercusión negativa en la economía, está limitada a nivel individual. El toro, en cambio, puede sufrir problemas a nivel del aparato reproductor que limiten o anulen su fertilidad, con graves consecuencias que trascienden al individuo. Este hecho tiene serias implicancias sobre el manejo reproductivo del rodeo, en particular por la dificultad de saber cuándo el toro es infértil o estéril y sobre todo por qué motivo deja de ser fértil.

Uno de los últimos factores que se toman en consideración cuando la fertilidad del rodeo es baja, es justamente la aptitud reproductiva del toro. Frecuentemente el examen que se hace del mismo es superficial y se limita a la observación del salto sobre las hembras en estro. Raramente el productor está capacitado para afirmar si el toro, además de montar las vacas, es capaz de protruir el pene. En el 99 % de los casos no se efectúa un examen complementario, como por ejemplo una evaluación de semen y una ecografía. Exámenes simples y esenciales; esto sucede incluso en los toritos de 5-6 meses que se pagan 2.000-4.000 Euros.

Con el examen clínico del aparato reproductivo del macho, el veterinario busca responder algunas preguntas fundamentales:

- ¿el toro tiene un aparato genital normal?
- ¿es capaz de realizar la monta?
- ¿tiene una libido normal?
- ¿está afectado por infecciones-alteraciones en los genitales?
- ¿es fértil?

Para responder estas preguntas, el clínico tiene la necesidad de realizar un examen objetivo general y uno particular. El examen ecográfico, como examen complementario, representa una parte fundamental e indispensable.

Es necesario por lo tanto someter al toro a un examen andrológico en el momento del ingreso al establecimiento y todas las veces que los resultados de fertilidad resulten inadecuados.

En este artículo se describirá el examen andrológico normal del aparato reproductor del macho mediante ultrasonografía y se presentarán datos de las distintas patologías de los genitales externos e internos, y cómo se evidencian en el examen ecográfico.

EXAMEN ULTRASONOGRÁFICO

La evaluación clínica clásica del aparato reproductor del macho no siempre permite establecer si el toro presenta un problema o no. Sobretudo, es difícil definir la localización del eventual problema y la entidad de la patología.

El examen de semen permite en algunos casos formular hipótesis acerca del origen de la lesión, pero no permite en ningún caso establecer la gravedad de la misma.

POR QUÉ RECURRIR AL EXAMEN ULTRASONOGRÁFICO

Es importante en los centros de testaje de toros, para deshacerse del costo que representa mantener un toro subfétil hasta el final de las pruebas de progenie. Eliminar un torito antes de esta fase permite reducir los costos entre 20.000- 25.000 Euros.

En los establecimientos lecheros intensivos se utiliza cada vez más el servicio natural para así mejorar la performance reproductiva, frecuentemente asociada a una falta de detección de celos.

En los establecimientos extensivos, para carne o para leche, los reproductores tienen que tener una aptitud comprobada para no comprometer el resultado del servicio.

CUÁNDO RECURRIR A UN EXAMEN ULTRASONOGRÁFICO

Cada vez que el examen de eyaculado evidencie alteraciones morfológicas de los espermatozoides.

Cada vez que se tenga una concentración baja de espermatozoides en el eyaculado.

Cada vez que se tenga piospermia o azoospermia.

Cada vez que se presenten alteraciones morfológicas en los testículos y/o en las glándulas vesiculares.

QUÉ ES NECESARIO PARA REALIZAR UN EXAMEN ULTRASONOGRÁFICO

Equipamiento

El equipamiento es extremadamente importante (Foto 1). La calidad de la sonda que se utiliza y la definición de la pantalla son elementos determinantes para obtener un diagnóstico correcto. Es fundamental realizar el examen ultrasonográfico con un ecógrafo portátil y autoalimentado, utilizable en distintas condiciones ambientales, que sea liviano y de volumen reducido.



Foto 1: Equipamiento utilizado para el examen ultrasonográfico del aparato reproductor del toro.

La posibilidad de utilizar el mismo aparato que se emplea en la hembra bovina permite reducir los costos de amortización del mismo y el costo del examen ecográfico.

Para el examen se utiliza un transductor lineal de 5 MHz o de 7,5 MHz, siendo esta última frecuencia habitualmente la más usada.

La sonda sectorial no está indicada para evaluar los órganos externos, debido a la superficie convexa del testículo.


Técnica

El examen ecográfico del aparato reproductor masculino debe hacerse en condiciones de seguridad. No todos los toros son dóciles y además hay circunstancias que pueden poner el animal nervioso. En algunas razas, particularmente sanguíneas (Piamontesa, Limousin, Chianina), es necesario siempre una contención segura del animal, colocándolo en un potro de sujeción.

Normalmente, el examen ultrasonográfico en toritos jóvenes se realiza directamente en el lugar del establo, sin recurrir a sedación del mismo, sólo con una sujeción a través de la anilla nasal o mocheta. Si es necesario sedarlo,

se utiliza xilazina. Una dosis de 0,01-0,02 mg/kg p.v. es suficiente para mantenerlo tranquilo, sin inducir el decúbito.

El examen ultrasonográfico del aparato reproductor del toro se realiza con el operador ubicado por detrás de animal (Fotos 2 y 3).



Fotos 2 y 3: Ubicación del operador durante la realización del examen externo e interno del aparato genital.

Para evaluar toros adultos y/o toritos muy inquietos, es conveniente realizar el examen después de haberlos hecho saltar y eyacular. El animal estará más tranquilo y relajado; el testículo estará más péndulo y el examen clínico y ultrasonográfico será más fácil y seguro.

Para estimular sexualmente al animal se puede utilizar otro toro o una vaca.

EJECUCIÓN DEL EXAMEN ULTRASONOGRÁFICO

Órganos genitales externos: testículos, epidídimos y cordones espermáticos

La sonda ultrasonográfica puede aplicarse directamente sobre el escroto o se puede recurrir a un distanciador de silicona.

Los distanciadores tienen un espesor de 1 cm; son simples de usar, pero tienen un costo prohibitivo (no menos de 300-400 Euros).

Como distanciador se puede recurrir a un guante para palpación rectal, al cual se le llena uno de los dedos con gel, preferentemente el medio, y se inserta la sonda dentro del mismo. Es necesario verificar la ecocompatibilidad del guante.

El examen ultrasonográfico de los órganos genitales externos permite analizar el testículo (longitudinalmente y transversalmente), el epidídimo (cabeza y cola) y el cordón espermático.

En el examen posterior ante todo hay que inspeccionar y palpar el testículo y verificar la disposición del individuo a la maniobra.

Se utiliza gel ecográfico, poniendo una abundante capa sobre el escroto y también sobre la sonda. Se inicia la evaluación por el testículo izquierdo. El testículo de este lado se toma con la mano derecha y con una ligera compresión se empuja con la palma de la mano hacia la base del escroto; el testículo derecho queda fuera del alcance de la sonda y ubicado en proximal. En este momento el testículo izquierdo queda completamente en la palma de la mano derecha, mientras la sonda se guía con la mano izquierda (Foto 4).

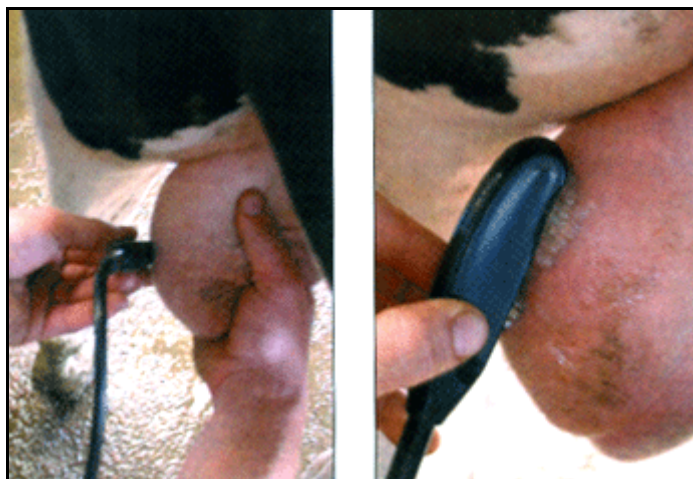

Foto 4: Ubicación de la sonda en la sección transversal; Foto 5: Ubicación de la sonda en la sección sagital.

Cuando se analiza el testículo derecho, el movimiento será exactamente igual, pero en este caso se realizará con la mano izquierda y la sonda será guiada con la mano derecha. Se realizan una sección transversal y una sagital. Los dos testículos deben ser analizados detenidamente.

En la sección transversal, el eje principal de la sonda está perpendicular al eje mayor del testículo. La visión transversal permite revelar el espesor del testículo, el parénquima, las tunicas vaginales y el epidídimo.

Es necesario también evaluar en forma combinada ambos testículos.

Esto permite una comparación inmediata entre los dos parénquimas. Prácticamente se trata de empujar los dos testículos desde arriba hacia abajo, llevándolos hacia el fondo del escroto, a través de una ligera compresión en dorsal, a la altura de la base del cordón espermático.

En la sección sagital, se realiza un movimiento idéntico al precedente, con la única diferencia en el posicionamiento de la sonda que se coloca con su eje mayor paralelo al eje principal del testículo (Foto 5).

Este examen permite identificar el espesor y el largo del testículo, el parénquima testicular, las tunicas vaginales y el epidídimo (Figura 1).

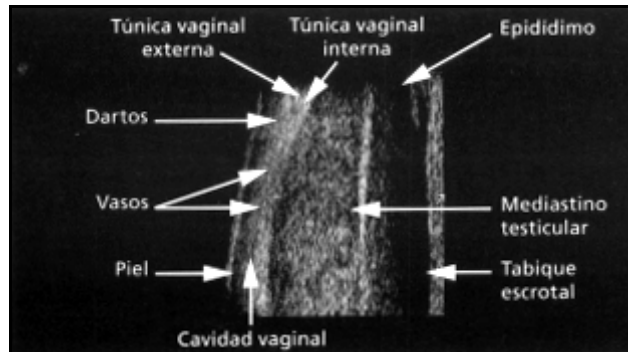


Figura 1.-

Para la evaluación ecográfica de la cabeza y del cuerpo del epidídimo (no es tarea fácil), se coloca el testículo en la misma posición utilizada para la evaluación del parénquima, o sea se empuja el testículo hacia el fondo del escroto (Figura 2).

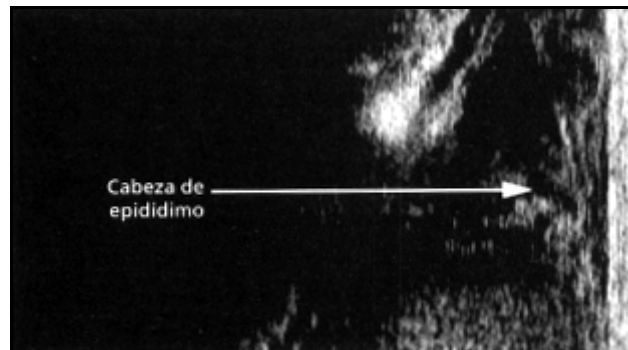


Figura 2.-

Se efectúa una sección longitudinal y una transversal del cordón espermático. Se observa la parte vascular del cordón, constituida por la arteria y vena testicular y el conducto deferente.

Para evaluar la cola del epidídimo, se empuja cada testículo hacia el fondo del escroto (Figura 3).

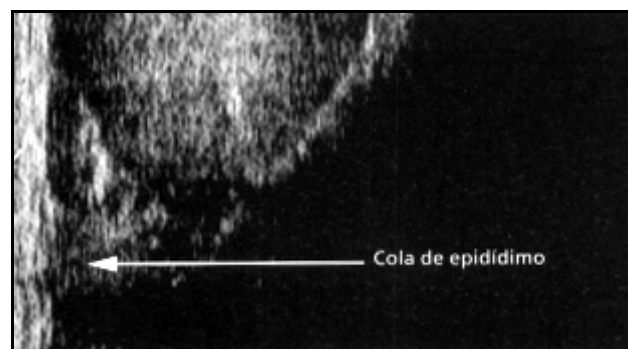


Figura 3.-

Los órganos genitales internos: ampollas del conducto deferente, glándulas vesiculares, cuerpo de la próstata, glándulas bulbouretrales y uretra

El examen se realiza por vía transrectal. La sonda se introduce directamente en el recto, apoyándola sobre el piso de la pelvis, obviamente después de haber evacuado la materia fecal.

Por razones de bioseguridad, es necesario poner la sonda dentro de un guante de exploración rectal ecocompatible, con gel ecográfico. El guante debe cambiarse para cada animal explorado. La utilización de gel ecográfico no mejora la calidad de la imagen, respecto a la utilización directa de la sonda.

La evaluación ecográfica se inicia con las ampollas del conducto deferente, para proseguir hacia caudal con las glándulas vesiculares, el cuerpo de la próstata, el tracto pelviano de la uretra envuelto en el músculo uretral, las glándulas bulbouretrales y el músculo bulbo esponjoso que las envuelve.

PATOLOGÍAS

Órganos genitales externos

Testículo y epidídimo

Entre las patologías que pueden ser evidenciadas en el testículo a través del examen ecográfico, se encuentran los distintos grados de degeneración, que aparecen como puntos hiperecogénicos.

A veces se observan formaciones abscedales en el interior del testículo, que ecográficamente se ven como tumefacciones caracterizadas por una ecogenicidad muy heterogénea (Figura 4). En algunos casos, el centro del absceso se presenta hiperecogénico, en otros casos, debido al contenido fluido, el efecto ecográfico es el de una cantidad de puntos hiperecogénicos, sobre un fondo anecoico. Las neoplasias aparecen muy heterogéneas: áreas hiperecogénicas pegadas a áreas ecógenas y anecógenas (Figura 5).

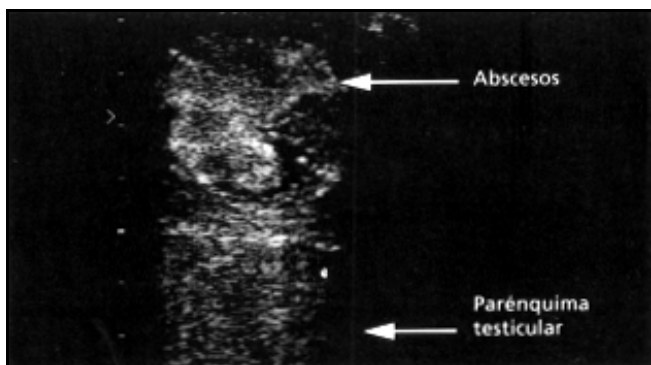


Figura 4.-

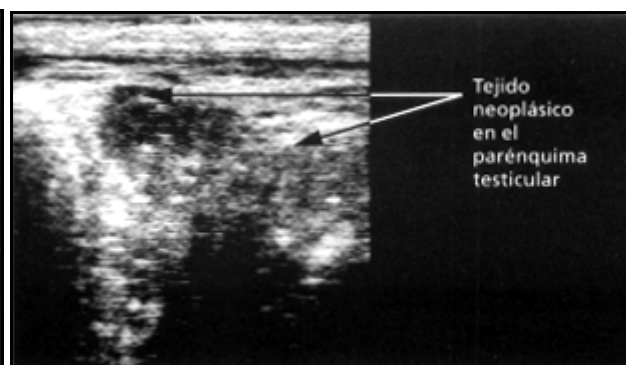


Figura 5.-

Las epididimitis, son de frecuencia rara y están siempre asociadas a alteraciones del semen, en particular teratospermia (espermatozoides con cola rizada). En algunos casos se puede ver tumefacciones, que ecográficamente se observan como granulomas. Se trata de una epididimitis crónica y se asocian siempre a una calidad seminal pésima.

La imagen ecográfica de la cola del epidídimo es igual a la del cordón espermático, pero con el lumen de los túbulos de un diámetro inferior.

Normalmente el espacio que separa la túnica vaginal externa de la interna no supera los 2 mm. La cavidad virtual aparece ecográficamente como una sutil línea anecoica de demarcación. Si el espesor de esta cavidad aumenta se está siempre en presencia de una condición patológica reconocida como hidrocele (Figura 6), o menos frecuente como piocele o hematocele.

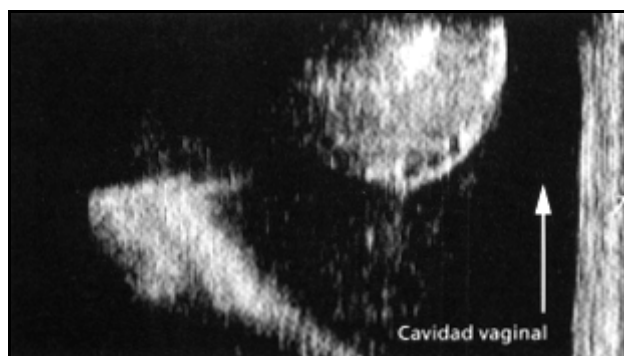

Figura 6.-

Cordones espermáticos

Las dos patologías que se pueden encontrar en el cordón espermático son el varicocele y la torsión del cordón.

El varicocele es una dilatación del plexo pampiniforme, como consecuencia de defectos en las válvulas del sistema venoso. Se trata en el toro de una patología asintomática que no influye en la fertilidad.

La torsión del cordón espermático es muy rara en el toro. La posición vertical de los testículos hace que la torsión no se produzca fácilmente. La torsión testicular en el toro puede dar problemas clínicos cuando supera los 180°. En estos casos tenemos una dilatación del cordón testicular en distal de la torsión, un aumento del diámetro testicular y una disminución de la ecogenicidad del mismo. Además en una segunda fase aparece edema escrotal e hidrocele.

En algunos casos se puede ver una tumefacción externa, que corresponde a una hiperplasia de las glándulas linfáticas. Esto se puede encontrar en toros con leucosis.

Órganos genitales internos

Una patología muy importante es la inflamación de las glándulas vesiculares. Ecográficamente se puede ver la hipertrofia de las mismas y/o zonas con abscesos (Figura 7).

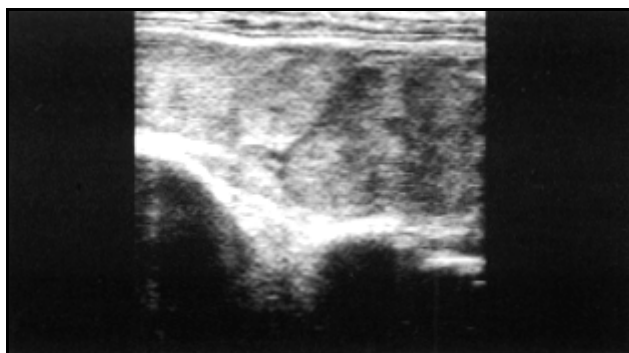


Figura 7.-

La infección puede ser mono o bilateral y se acompaña siempre de piospermia.

Las glándulas vesiculares aparecen a la imagen ecográfica semejantes a un cuerpo lúteo; en el caso de infección aumentan su volumen y en el interior pueden aparecer áreas anecoicas, más o menos grandes, dentro de las cuales se observan puntos ecogénicos o hiperecogénicos.

Hay que recordar que la hipertrofia de las glándulas vesiculares, no siempre es un evento patológico y asociado a piospermia; en toros de edad la hipertrofia es fisiológica y no esta asociada a alteraciones en la calidad del semen.

CONCLUSIONES

A través del examen ultrasonográfico del aparato reproductor del toro es posible prevenir una serie de pérdidas reproductivas asociadas al factor macho. El examen es simple, rápido, sobre todo confiable y no invasivo.

La posibilidad de realizar este examen con una sonda de 5-7,5 MHz, la misma que es utilizada en ginecología, permite desarrollar esta técnica sin inversiones extras para el técnico ecografista.

El hecho de contar con equipos portátiles de alta definición y gran autonomía, posibilita trabajar en todas las condiciones de campo.

Será necesario, en un futuro próximo, desarrollar técnicas diagnósticas que permitan identificar precozmente, las patologías del aparato reproductor del macho, con el fin de curar o eliminar el toro, bajando así los costos de gestión. Es necesario entender que las lesiones degenerativas en los testículos de toros prepúberes tienen una correlación con la calidad del semen que será producido. Con este propósito será muy importante definir los estándares diagnósticos, en base a los cuales se pueda tomar en cuenta el pronóstico productivo de cada animal.

Volver a: [Ecografía y ultrasonografía](#)