

Actinomicosis y Actinobacilosis: una causa frecuente de lesiones granulomatosas en los bovinos del Departamento Maracó de la provincia de La Pampa - República Argentina

DUBARRY, J^{1,2}; ALVAREZ, A.R¹; ERREA, A¹; MARIA, A¹; VERA, O¹; VESPOLI PUCHEU, V¹; GALEANO, M.F. ¹.

¹ Departamento de Clínicas. Facultad de Ciencias Veterinarias - UNLPam.

² Servicio Nacional de Sanidad Animal - SENASA

jrdubarry@yahoo.com.ar

RESUMEN

En un trabajo desarrollado en el Departamento Maracó de la provincia de La Pampa (República Argentina), para comprobar la correlación entre los diagnósticos macroscópico y microscópico de tuberculosis bovina (TBC), se observó que una importante cantidad (30,20%) de las alteraciones granulomatosas diagnosticadas macroscópicamente como TBC, resultaron negativas en la histopatología. El presente trabajo se realizó para determinar a qué entidades nosológicas correspondían estas alteraciones. El 46,66 % de dichos casos correspondieron a actinomicosis/actinobacilosis, el resto (53,44%) eran lesiones no compatibles con las enfermedades mencionadas. Estos hallazgos demostraron la importancia de la actinomicosis/actinobacilosis como enfermedad endémica para la zona estudiada.

Palabras claves: lesiones granulomatosas, actinomicosis, actinobacilosis, bovino

SUMMARY

In a work developed in Argentine, La Pampa Province, Maracó Department, to proved the relationship between the microscopic and macroscopic diagnosis of bovine tuberculosis (BT) which on observed an important quantity (30,20%) that granulomatous macroscopic lesions diagnosed as tuberculosis were negative in the hystopathology diagnosis. The present work was realized to determinate what is the agents that cause this lesions. Which the 46,66% of this cases resulted actinomycosis and wooden tongue. The remainder (53,44%), were lesions compatibles with the

mentioned lesions. This findings proved the importance of actinomycosis and wooden tongue as endemic disease for the studied zone.

Key words: granulomatous lesions, actinomycosis, wooden tongue, cattle.

INTRODUCCIÓN

La actinomicosis y la actinobacilosis son enfermedades que cursan con lesiones macroscópicas similares a las de la tuberculosis. Su distribución es mundial y aunque en nuestra ganadería son pocos los datos registrados, hay encuestas epidemiológicas que en la Provincia de Buenos Aires (República Argentina) las ubican con una prevalencia de 0,3-12,3 y 0,5-20% respectivamente.

Actinobacilosis bovina

Es una enfermedad crónica, infectocontagiosa, considerada como zoonótica. En el bovino es producida por una bacteria de la familia *Pasteurellaceae*, género *Actinobacillus*, especie *lignieresii*. Es Gram negativa con tinción bipolar, no esporula, es inmóvil y aerobio o anaerobio facultativo. Microscópicamente se alternan las formas bacilares con las cocoides.

Las lesiones se ubican en los tejidos blandos, principalmente en la lengua (lengua de madera) y se corresponden con una inflamación crónica granulomatosa. La necrosis central es licuefactiva con concreciones de color amarillo (drusas) de 1 mm de diámetro (más pequeñas que los de la actinomicosis).

Epidemiología: Los actinobacilos aparecen en la flora natural del sistema respiratorio, digestivo y genital de los rumiantes, cerdos, caballos y roedores, por lo que son considerados patógenos oportunistas. La infección se efectúa por una lesión en las mucosas y cuando ésta se produce son capaces de penetrar a los tejidos a través de la liberación de enzimas proteolíticas. Por vía linfática llegan a distintos órganos, pudiendo afectar los ganglios linfáticos regionales a la puerta de entrada del microorganismo.

Diagnóstico: La sospecha clínica se confirma por la evidencia del agente patógeno mediante cultivos.

Hallazgos post-mortem: Los animales se encuentran con frecuencia en pobres condiciones. Se pueden ver lesiones granulomatosas en la boca, más frecuentemente en

la lengua y en los nódulos linfáticos regionales. Superficialmente se observan úlceras con un diámetro de un centímetro o más, o bien saliencias semiesféricas del mismo tamaño, con centro amarillo y bordes rojos, que al corte se continúan con una forma esférica, con un centro de necrosis licuefactiva (que contiene las drusas) rodeado por tejido conectivo. En los casos de larga data es frecuente que se produzca una proliferación abundante de tejido conectivo denso, con el consiguiente endurecimiento y deformación de la lengua (“lengua de madera”).

Actinomycosis

Es una enfermedad infecciosa crónica de tipo granulomatoso, también es considerada una zoonosis. Su distribución es mundial. En bovinos es causada por una bacteria del género *Actinomyces*, especie *bovis*. Es pleomórfica, Gram positiva, aerobia o anaerobia facultativa e in vivo forma filamentos y ramificaciones. Las lesiones se ubican preferentemente en la mandíbula inferior y consisten en osteítis y osteomielitis destructiva con proliferación regenerativa.

Epidemiología: Los microorganismos se encuentran en el pasto e ingresan a través de soluciones de continuidad a través de la encía, llega al periostio y produce osteólisis, formándose la “arenilla ósea”. Las manifestaciones de la enfermedad en la forma cérvico-facial son generalmente secundarias a caries dentales, en la forma torácica se debe a aspiraciones de secreciones orales y en la forma abdominal a fisuras en la mucosa intestinal o bien ser secundarias a un divertículo o a procesos apendiculares.

Diagnóstico: La sospecha clínica se confirma por la evidencia del agente patógeno mediante cultivo en agar suero.

Hallazgos post-mortem: La actinomycosis adopta tres formas principales de acuerdo con la ubicación de las lesiones: cérvico-facial, torácica y abdominal.

Forma cérvico-facial: Puede iniciarse como una masa fluctuante ubicada debajo de la mandíbula o como un absceso doloroso, de progresión más rápida, ubicado en la misma zona, en la región parotídea o en el cuello. Esta forma de presentación se asocia en general a una patología bucodental crónica. Posteriormente se fistuliza a través de varios canales, drenando un exudado purulento que contiene las drusas (llamadas también “granos de azufre”), concreciones amarillas de más de un milímetro de diámetro, de color amarillo, esféricos. El proceso se puede diseminar por los planos de

clivaje que le ofrecen los tejidos, pudiendo afectar la lengua, glándulas salivales, huesos del cráneo, meninges, etc.

Forma torácica: Por la aspiración de las secreciones orales los microorganismos se ubican en los pulmones, necrosan el parénquima pulmonar dando lugar a la formación de abscesos, similares a procesos iniciales de la tuberculosis pulmonar. Los abscesos pueden fistulizarse a través de la pleura, la parrilla costal y la piel, drenando al exterior. Es frecuente la aparición de dolor torácico, fiebre, tos con abundante expectoración y pérdida de peso.

Forma abdominal: El microorganismo que está contenido en las secreciones orales ingeridas con el alimento, penetra a través de lesiones en la mucosa gastroentérica, produce la necrosis de los tejidos lo que trae aparejada la formación de abscesos en la pared de estómago e intestinos y en el peritoneo.

Otras formas: Las lesiones pueden localizarse en forma muy poco frecuente en las válvulas cardíacas, en el cerebro, en la zona ano-rectal o en el subcutáneo.

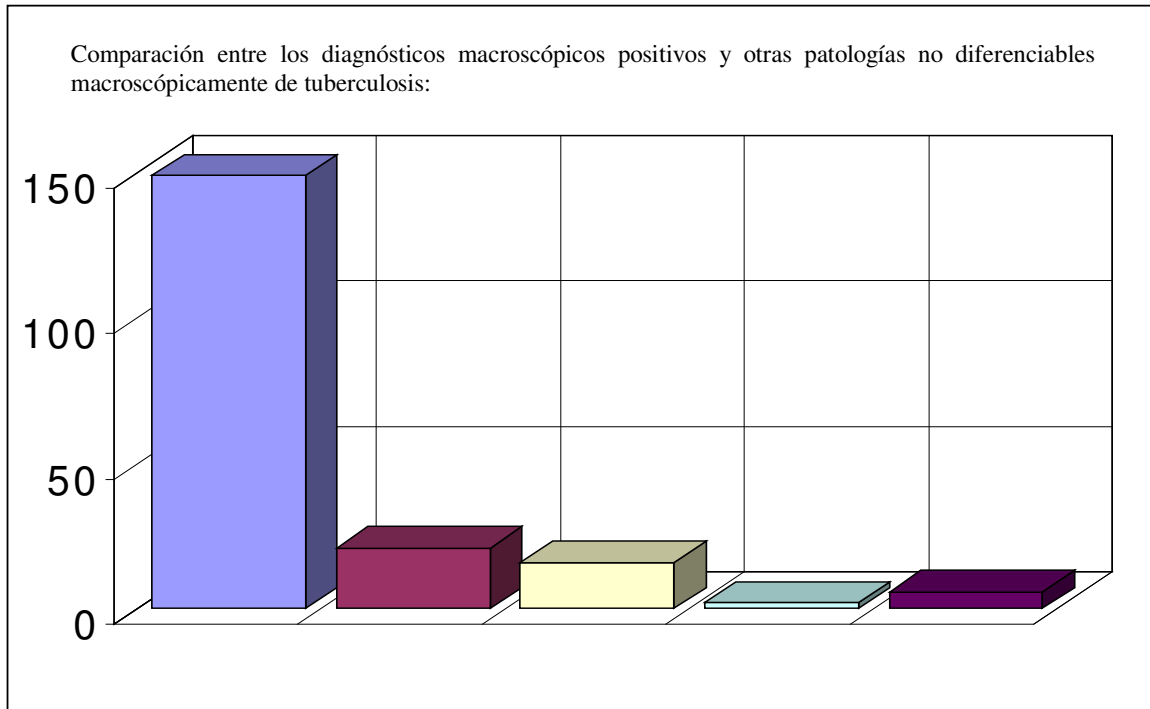
También puede producirse la actinomicosis generalizada, fenómeno que ocurre a través de la diseminación hematogena del germen, afectando entonces varios órganos.

MATERIALES Y MÉTODOS

Se trabajó con muestras de lesiones en órganos de animales faenados en frigorífico, decomisados con diagnóstico macroscópico de tuberculosis, fijadas en formol bufferado al 10%, a las que se incluyó en parafina y se las coloreó con la técnica de Hematoxilina-Eosina (H y E). Se realizó el diagnóstico histopatológico a las muestras negativas de tuberculosis.

RESULTADOS

El 30,20% del total de muestras procesadas no poseían la morfología histológica del granuloma tuberculoso, objeto de estudio del trabajo anterior donde se trataba de establecer la correlación entre los diagnósticos macroscópico y microscópico de los decomisos por tuberculosis en frigorífico. En el presente trabajo se estableció a qué patologías correspondían y sus porcentajes. Los valores hallados fueron los siguientes: actinomicosis o actinobacilosis: 14,09%, quistes hidatídicos contaminados: 10,74%, adenomas hepáticos: 1,34% y abscesos inespecíficos: 4,03%.



Del total de las lesiones no tuberculosas, el 46,66% correspondieron a lesiones por actinomicosis/actinobacilosis.

DISCUSIÓN Y CONCLUSIONES

En la actualidad, la tuberculosis bovina sigue constituyendo un serio problema de salud humana y animal (SENASA, SEAGyP, 1994), con grandes pérdidas económicas para nuestro país. El registro de decomisos por dicha causa en la Argentina, como en la mayoría de los países latinoamericanos, se hace para apreciar el daño económico, más que para evaluar la prevalencia de la enfermedad (Comisión Nacional de Zoonosis, 1982).

Pero no todas las lesiones que se clasifican macroscópicamente como tuberculosis, lo son realmente, ya que no es fácil diferenciar los granulomas de origen tuberculoso de los debidos a otras etiologías (Kantor y col, 1984). De un estudio realizado por estos autores, sobre 349 muestras de decomisos por tuberculosis en tres mataderos del Gran Buenos Aires, pudieron confirmar esta etiología en 180 muestras, es decir un 53,9%. En otro trabajo se determinó un 79% de correlación entre lesiones granulomatosas de decomiso por tuberculosis (n: 178) y aislamiento de *Mycobacterium bovis* (n:142) en la región nordeste Argentina (Cicuta y col, 1995/96). En el trabajo realizado por los autores de esta publicación, la relación entre los diagnósticos

macroscópico y microscópico de tuberculosis bovina fue del 69,8%, correspondiente al departamento Maracó ubicado en la zona norte de la Provincia de La Pampa (Dubarry y col., 2003).

Macroscópico	Actinomicosis o Actinobacilosis	Quiste hidatídico contaminado	Adenoma hepático	Abscesos inespecíficos
149	21 (14,09 %)	16 (10,74 %)	2 (1,34 %)	6 (4,03 %)

El análisis de estos datos revela la variación en la correlación entre los diagnósticos macroscópicos y microscópicos de tuberculosis de acuerdo con la zona geográfica investigada. Esto llevó a pensar en que deben incidir distintas enfermedades endémicas regionales con características anatomopatológicas macroscópicas similares a las de la tuberculosis bovina.

En nuestro caso y como resultado de este trabajo se determinó que las enfermedades similares a la tuberculosis bovina en cuanto a la morfología macroscópica y en relación al total de lesiones no tuberculosas fueron: actinomicosis/actinobacilosis (44,66%), hidatidosis (quistes contaminados) (35,55%), adenoma hepático (4,44%) y abscesos inespecíficos(13,33%).

Estos hallazgos ponen de manifiesto la importancia de la actinomicosis/actinobacilosis como enfermedad endémica en la zona estudiada, ya que se demostró que es la segunda causa de enfermedad granulomatosa en el bovino.

También se desprende de los estudios realizados que pueden presentarse los granulomas por actinomicosis/actinobacilosis sin las lesiones fistulizadas típicas, lo que lleva a no poder diferenciarlos de la tuberculosis cuando se realiza un examen rápido de las alteraciones observadas en un cadáver. Esta problemática se acentúa considerando que las lesiones encontradas se ubicaban en ganglios y en pulmón.

BIBLIOGRAFÍA

BIBERSTEIN, E. L.; CHUNG ZEE, Y. 1994. Tratado de Microbiología Veterinaria. Editorial Acribia S.A. pág. 203 – 205; 365 – 367.

BROCK, T. D.; MADIGAN, M. T. 1993. Microbiología. Prencite Hall Hispanoamericana S.A. pág 419.-

- CICUTA, M. E.** 1991. Micobacteriosis en bovinos. Capítulo del libro Enfermedades de los Bovinos, Alberto I. De Diego, Edit. Hemisferio Sur.
- CICUTA, M. E.; BARRIENTOS, G. I.; BENITEZ, M. C.; NÚÑEZ, P.; REBAK, G. I. Y LUZURIAGA, R. P.** 1995. Confirmación de tuberculosis bovina a través de aislamiento de *Mycobacterium bovis* a partir de lesiones granulomatosas. XVI Sesión de Comunicaciones Científicas (FCV – UNNE), Corrientes.
- CICUTA, M. E.** 1995/96. *Mycobacterium bovis* en músculo de reses bovinas afectadas por tuberculosis. Veterinaria 6/7 (1/2): 33-36.
- COMISIÓN NACIONAL DE ZOONOSIS** 1982. La tuberculosis bovina en la Argentina. Rev.Med.Vet. (54):2-4.
- INTA CENTRO REGIONAL BUENOS AIRES SUR EEA BALCARCE UNIDAD OPERATIVA CUENCA DEL SALADO (INFORME SEPTIEMBRE 2002).** Registro de Enfermedades en los Rumiantes Programa de Interacción Profesional en la Cuenca del Salado.
- JOKLIK, W. K.; WILLETT, H. P.; AMOS, D. B.; WILFERT, C. M.** 1992. Zinsser Microbiología. Ed. Panamericana pág. 725 – 729; 819.
- KANTOR, I. N.** 1981. Estudio de órganos bovinos decomisados por tuberculosis en mataderos del Gran Buenos Aires. Revista de Medicina Veterinaria. 62 (4):282-285.
- KANTOR, I. N.** Tuberculous infection in cattle not detected by slaughterhouse inspection. Journal Veterinary Medicine. (34): 202-205
- MERCK VETERINARY MANUAL** 1998. Actinobacillosis, National Publishing Inc., Eight ed., Philadelphia, p 429; 1016.
- PELLEGRINO Y COL.** 1995. Bases anatómicas para los criterios de decomiso parcial por tuberculosis en bovinos. Revista de Medicina Veterinaria. (4):241-246.
- SAUNDERS** 1997. Actinobacillosis, In Veterinary Medicine, Eight ed, London p. 852 –854.
- SCANLAN, C. H. M.** 1988. Introducción a la Bacteriología Veterinaria. Editorial Acribia S.A. Zaragoza p. 295 – 298.
- SERVICIO NACIONAL DE SANIDAD ANIMAL – SENASA** 1984. Reglamento de inspección de productos, subproductos y derivados de origen animal. Decreto 4238/68. Secretaria de Agricultura Ganadería y Pesca. Ministerio de Economía y trabajo de la República Argentina.

SERVICIO NACIONAL DE SANIDAD ANIMAL – SENASA. Plan Nacional de control y erradicación de la tuberculosis bovina. Secretaría de Agricultura Ganadería Pesca y Alimentación.(SAGPyA).