

MAL DEL PIQUILLÍN EN VACUNOS ADULTOS DE LA PROVINCIA DE LA PAMPA

D. Bedotti (1); J. Castiñeira (2) - L. Pérez (3); M. Fort (1); R.. Molina (3); F. Esaín (3); R.. Sager (4) y H. Troiani (5). 2006. Vet. Arg. Vol. 23(224):251-257.
1)EEA Anguil INTA. 2)Actividad privada. 3)Laboratorio Santa Rosa.
4)EEA San Luis INTA. 5)Facultad de Agronomía. U. N.LPam.

www.produccion-animal.com.ar

[Volver a: Intoxicaciones](#)

RESUMEN

Los autores comunican la experiencia sobre sintomatología y lesiones halladas en vacunos en la provincia de La Pampa, como posibles casos del mal de Piquillín (Condalia), una intoxicación que se observó en campos que habían sufrido una quema, luego con escasa disponibilidad de gramíneas.

Los animales que estaban en potreros que no habían sufrido quemadas, no presentaron síntomas. Los afectados fueron vacas y vaquillonas.

Palabras clave. Piquillín (Condalia). Síntomas. Lesiones. Vacas. Vaquillonas. La Pampa.

INTRODUCCIÓN

El Piquillín (*Condalia microphylla*) crece en las regiones áridas y semiáridas de la Argentina, desde el norte de la Patagonia hasta la provincia de Salta.

Es un arbusto de 1 a 2 metros de altura, densamente ramoso, con hojas de unos 8 mm de longitud, de forma elíptica y angostadas en la base, con un pecíolo muy breve y nervaduras muy prominentes en la cara inferior Covas (f.f.). El pequeño fruto de 1 cm de longitud y de forma elipsoide, de color rojo, a veces amarillo o negro, fue utilizado por los indígenas para consumo directo o para la producción de una bebida alcohólica por fermentación. Actualmente es utilizado por los pobladores para la preparación de arrope. Además, el piquillín es muy apreciado como leña de calidad y sus raíces se utilizan para el teñido de lana de color morado.

En 1999 Blanco Viera y col. (2000) describen en bovinos de la zona de Carmen de Patagones una intoxicación por *Condalia megacarpa*, otra especie de Piquillín y reprodujeron el síndrome en animales de 4 meses y 90 a 100 Kg de peso suministrando corteza de la planta a razón de una dosis total de 300 a 450 g por animal.

En el mes de Noviembre de 2003 se recibe la consulta sobre posibles casos de mal de Piquillín en campos ubicados en las cercanías de Carro Quemado, provincia de La Pampa.

El objetivo de este trabajo es discutir la posible causa de la sintomatología y lesiones encontradas, recopilar la información disponible que relaciona la mismas con la intoxicación por piquillín y descartar otros posibles diagnósticos diferenciales.

MATERIALES Y MÉTODOS

Se visitaron cuatro campos, en los que se recorrieron varios potreros y se recolectaron algunas especies vegetales para su determinación.

Se realizaron dos necropsias de vacas adultas que se sacrificaron para tal fin.

Se extrajeron muestras para análisis bacteriológicos que se sembraron en Agar-sangre, Agar SS, Agar Mac Conkey Agar Chocolate.

Improntas de tejido nervioso (cerebro, ganglio trigémino y médula) se trataron con un anticuerpo marcado con isotiocianato de fluoresceína específico contra los virus de la Rinotraqueítis infecciosa bovina y la Diarrea viral Bovina.

Muestras de cerebro, tronco encefálico y médula espinal de porciones cervical, torácica y lumbar, hígado y pulmón se fijaron en formol al 10 % y se tiñeron con hemtaoxilina-eosina. A los tacos de SNC se les realizó además la tinción con Luxor-Fast-Blue.

Se obtuvieron además muestras sanguíneas de animales con y sin sintomatología, en las que se determinaron los niveles serológicos de Cu, Mg y Zn mediante espectrofotometría de absorción atómica.

RESULTADOS

Durante la visita se observaron animales que presentaban flexión de los nudos en miembros posteriores, síntomas que se agravaban al caminar, afectándose posteriormente los miembros torácicos (fotos 1 y 2). Los animales más afectados caían y morían.



Foto 1




Foto 2

La anamnesis del caso permitió establecer que todos los potreros en los que aparecieron animales con sintomatología habían sufrido quema lo que agravado por la situación de sequía posterior, determinó la escasa disponibilidad de gramíneas forrajeras. Los síntomas comenzaron a producirse uniformemente en todos los campos después de que se produjo una lluvia de unos 50 mm, lo que determinó un rápido rebrote particularmente de las especies arbustivas. Los rebrotes de piquillín se veían particularmente consumidos, presentando una coloración rojiza en las porciones más cercanas al piso y la presencia de pequeñas gotitas en las partes dañadas por el ramoneo de una sustancia de aspecto resinoso que reflejaba la luz solar con una coloración amarilla-dorada.

Los animales que estaban en potreros que no se habían quemado y/o que presentaban a la simple observación menor densidad de Piquillín, no presentaron síntomas. Las categorías afectadas fueron en todos los casos vacas y vaquillonas.

En el cuadro 1 se reflejan los índices de morbilidad, mortalidad y letalidad registrados durante las visitas.

Cuadro N°1. Índices de morbilidad, mortalidad y letalidad registrados durante las visitas				
<i>Establecimiento</i>	<i>Susceptibles %</i>	<i>Morbilidad %</i>	<i>Mortalidad %</i>	<i>Letalidad%</i>
Campo Alegre	500	2,6	1	38,5
Santa Ágata	240	2,9	0	0
Las Lechuza	1700	2,9	2,9	92,5
Santa Ana	605	1,5	0,33	28,6

En la recorrida por los potreros se identificaron entre otras plantas: *Glandularia hookeriana* Covas et Schnack "Margarita morada", *Gaillardia megapotamica* (Spreng) Baker "Topazaire"; *Sphaeralcea crispa* Baker, "Malvisco"; *Poa ligularis* Nees ex Steudel, "Unquillo"; *Schinus fasciculatus* (Gris) Johnston, " Molle"; *Lycium chilense* Miers, "Llaollín"; *Solanum atriplicifolium* Guillies ; *Euphorbia schickendantzii* Hieron, "Lechetrés"; *Nicotiana noctiflora* Hooker, "Tabaquillo" y *Nirembergia aristata* Sweet, "Chucho blanco". De las nombradas, las últimas 4 son potencialmente tóxicas. (Ragonese y Milano, 1984). Además del Piquillín solamente presentaban signos de haber sido consumidas, la *Poa*, el Molle y el Llaullín.

En el cuadro N° 2 se registran los valores promedios de Cu, Mg y Zn por establecimiento

Cuadro N°2. Valores promedios de Cu, Mg y Zn por establecimiento				
<i>Establecimiento</i>	<i>N°</i>	<i>Cu ppm X ± DS</i>	<i>Zn ppm</i>	<i>Mg mg/dl</i>
Las Lechuzas	2	0.83±0.06	0.48±0.08	1.25±0.35
Santa Ana	7	0.52±0.08	0.48±0.08	1.10±0.29
Santa Ágata	8	0.58±0.08	0.94±1.20	1.50±0.59
Campo Alegre	8	0.32±0.09	0.51±0.26	1.50±0.89

De los animales muestreados, los dos de las Lechuzas y 2 de Santa Ana presentaban los síntomas nerviosos descriptos.

Bacteriología

En los medios de cultivo no se observó el desarrollo de microorganismos patógenos.

Inmunofluorescencia viral

Las improntas de tejido fueron negativas para IBR y VDB.

Análisis histopatológicos

En las diversas porciones de médula espinal se encontraron diferentes grados de vacuolización de sustancia blanca, hinchazón axonal con dilatación de las vainas que los rodean y en ocasiones directamente la desaparición del axón (Fotos 3 y 4).

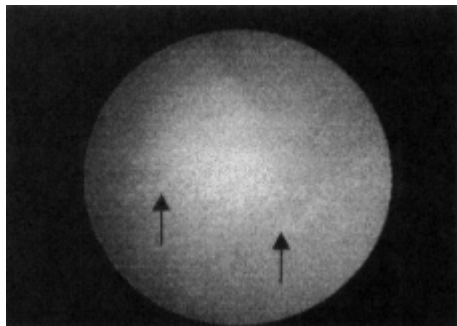


Foto 3.- Médula espinal con lesiones es la sustancia blanca.

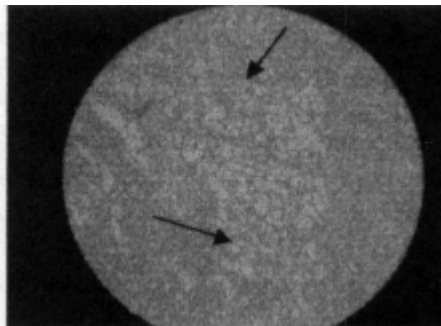


Foto 4.- Médula espinal con lesiones en la sustancia blanca HyE x 100 Luxol Fast Blue x 400

Las lesiones son más evidentes en los cordones ventrales y laterales adyacentes a las astas ventrales y más severas en las porciones lumbar y torácicas de la médula. En algunos casos las lesiones son bilaterales y simétricas y en otros unilaterales.

No se encontraron lesiones en otros órganos

DISCUSIÓN

El caso descrito de Mal de Piquillín por otros autores (Blanco Viera y col., 2000) se ha producido en terneros que consumieron corteza de *Condalia megacarpa*, una especie diferente a la presente en La Pampa.

En nuestro caso se vieron afectadas vacas y vaquillonas y la intoxicación se produjo con rebrote de *Condalia microphylla*, por lo que evidentemente la intoxicación se produce en diferentes categorías de animales, con diferentes partes de la planta y con diferentes especies de *Condalia*.

La sintomatología nerviosa descrita y las lesiones medulares microscópicas encontradas son similares a las descritas tanto en casos naturales como en reproducciones experimentales realizadas por Blanco Viera y col. (2000).

Entre los posibles diagnósticos diferenciales que producen lesiones similares habría que considerar la desmielinización observada en la deficiencia de cobre, aunque ésta se ha visto siempre en animales jóvenes. Más aún, en nuestro caso, precisamente de los 4 animales que manifestaban síntomas, 2 presentaban la cupremia más alta de todos y los otros 2 tenían valores superiores a 0,5 ppm, habiendo en el grupo animales con valores de cobre sumamente bajo y que no manifestaron síntomas en ningún momento.

Sobredosis de closantel en cabras y ovejas (J.J van der Lugt, 1993, sin publicar, citado por van der Lugt y col. (1994) y de rafoxanide en ovejas (Prozesky y col., 1977) producen también lesiones similares, al igual que la intoxicación en bovinos por *Diplodia maydis* (Prozesky, 1993, datos sin publicar, citado por van del Lugt y col. 1994) y *Aspergillus clavatus* (Van der Lugt, 1994). Ninguna de estas posibles causas fue constatada en nuestro caso.

Los valores promedios de Mg fueron bajos en todos los establecimientos y los de Zn también, a excepción de Santa Ágata, establecimiento en el cual los animales habían sido dosificados con un producto con Mg, Zinc, Cobalto, Cu y manganeso.

En cuanto a los valores de Cu promedio, solamente en un establecimiento (Campo Alegre) estuvieron por debajo del valor considerado crítico de 0,5 ppm.

De las plantas potencialmente tóxicas encontradas en los potreros problemas, ninguna se observaba consumida, y por otra parte las intoxicaciones que producen no presentan síntomas ni lesiones compatibles con las observadas en nuestro caso.

Las condiciones agroecológicas descritas previamente sin duda han influenciado la aparición del problema.

La prolongada sequía que siguió a la quema de los campos con problema determinó una muy baja disponibilidad del estrato herbáceo que normalmente es utilizado por los bovinos, por lo que el rebrote del estrato arbustivo luego de la primera lluvia, se convirtió en la principal fuente de alimentación de los animales en los potreros afectados, no así en los potreros que no se habían quemado y en los que no se detectaron animales con síntomas nerviosos. Muchos de los animales afectados con síntomas nerviosos leves, se recuperaron, lo que

también ha sido observado por Blanco Viera y col.(2). Este hecho pudiera presuponer que previamente a la lesión orgánica, existe algún tipo de alteración funcional, ya que una vez instaladas las lesiones nerviosas, muy difícilmente las mismas puedan recuperarse.

En cuanto al principio tóxico, hasta ahora se desconoce. Frontera y col. (2000) , en un estudio fitoquímico de la *Condalia microphylla*, han encontrado en partes aéreas de la planta, hidrocarburos (C31, C32, C35); esteroides (sitosterol): alcoholes (C22) y ácidos grasos (behénico, lignocérico, palmítico y linolénico, en tanto que en los frutos han aislado antocianinas (malvidin-3-genciobioide y malvidin-3-ucoside).

Sin embargo, no se conocen, hasta ahora, trabajos que intenten relacionar alguno de estos compuestos con la toxicidad de la planta, lo que sería una interesante línea de investigación.

BIBLIOGRAFÍA

- BLANCO VIERA, F.J.; SALVAT, A.; GODOY, H.; ANTONACCI, L.; RIBERA, G.; JAGLE, M.C y CARRILLO, B.J. 2000. Intoxicación por *Condalia megacarpa* (Piquillín). Descripción de un caso natural y reproducción experimental. Comunicación preliminar. Reunión de la Asociación de Veterinarios de Diagnóstico.
- COVAS, G. Plantas Pampeanas. Santa Rosa. Ministerio de Asuntos Agrarios de la Provincia de La Pampa. 179p.
- FRONTERA, M.F.; TOMÁS, M.A.; DIEZ, A.; WATSON, C. y MULET, C. 2000. Phytochemical Study of *Condalia microphylla* Cav. *Molecular* 2000,5: 470-471.
- PROZESKY L; PEINAR J.G. (1977). Amaurosis in sheep resulting from treatment with rafoxanide. *Onderstepoort Journal of Veterinary Research* 44:257-260.
- RAGONESE, A.E. y MILANO, VA. 1984. Enciclopedia Argentina de Agricultura y Jardinería. Tomo 2: vegetales y sustancias tóxicas de la Flora Argentina. Ed. Acme S.A.C. I. Argentina.413 p.
- VAN DE LUGT, J.J.; KELLERMAN, T.S: VAN VOLLENHOVEN and NEL, P.W. 1994. Spinal Cord Degeneration in adult dairy cows associated with the feeding of sorghum beer residues. *Jl S.Afr.vet.Ass.* 65 (4):184188.

[Volver a: Intoxicaciones](#)