

# MORTANDAD EN BOVINOS ATRIBUIBLE A LA INGESTIÓN DE WEDELIA GLAUCA

R. Rodríguez Armesto, C. Peralta, R. Zimmerman, M. Ochoteco, A. Repetto y E. J. Picco. 2003.  
Vet. Arg., Bs. As., 20(200):745-751.

Depto. de Clínica Animal, Fac. de Cs. Veterinarias, Univ. Nac. del Litoral, Esperanza, Santa Fe.  
[www.produccion-animal.com.ar](http://www.produccion-animal.com.ar)

Volver a: [Intoxicaciones](#)

## RESUMEN

Se reporta un caso de intoxicación atribuible a la ingestión de sunchillo (*Wedelia glauca*) en un lote de 200 novillitos de destete de entre 130 y 150 kg de peso vivo, en un establecimiento del centro este de la provincia de Santa Fe en el mes de marzo del año 2000.

Los animales afectados evolucionaron desfavorablemente en forma rápida, siendo la tasa de mortalidad del 60 % y la de letalidad el 100.

Los hallazgos anatomopatológicos macro y microscópicos demostraron que el órgano más afectado fue el hígado, donde se constató una notoria necrosis centrolobulillar (periacinar) hemorrágica.

Los datos aportados por la bioquímica sanguínea indicaron que la funcionalidad hepática estaba alterada ya que los valores de bilirrubina directa y GOT (AST) se encontraban anormalmente elevados.

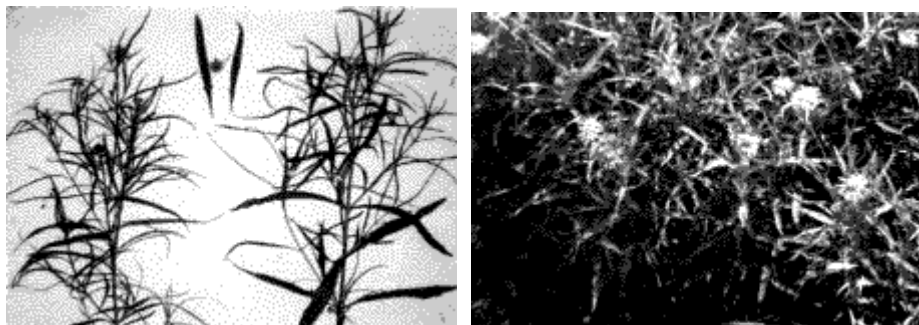
En base a los resultados obtenidos podemos concluir que el agente que causó la muerte de los animales contenía un poderoso principio hepatotóxico.

Palabras claves: intoxicación - bovino - *Wedelia glauca* - hígado

## INTRODUCCIÓN

*Wedelia glauca*, vulgarmente conocida como "yuyo sapo", "sunchillo", "espanta colono", "clavel amarillo", "seca tierra", "piana colono", "asolador", es una maleza invasora presente en diversos cultivos, jardines, parques y otros terrenos modificados, con amplia difusión en la República Argentina.

Se trata de una planta perenne, herbácea de 30 a 80 cm de altura, con tallos erectos, hojas opuestas, simples y lanceoladas, con flores dispuestas en capítulos terminales de color amarillo (Fotos 1 y 2).



Fotos 1 y 2.

Se propaga por semillas y rizomas, iniciando su crecimiento vegetativo a finales del invierno para florecer en verano y fructificar en otoño.

La intoxicación por ingestión de este vegetal se ha señalado en bovinos, ovinos y porcinos, siendo ésta la especie en la que la afección se diagnostica con mayor frecuencia.

En general, se trata de una planta que resulta muy poco palatable y la intoxicación en rumiantes ocurre luego de su ingestión en forma accidental u ocasional por animales que desconocen la misma, debido a su corta edad, a que provienen de zonas en las que no existe el vegetal o bien en épocas de escasa disponibilidad de forrajes.

Es de destacar que el vegetal henificado conserva la toxicidad, puesto que el consumo de heno contaminado con *W. glauca* es capaz de originar la intoxicación en bovinos. Esta situación fue también observada en casos anteriores diagnosticados en el Hospital de Salud Animal de la Facultad de Ciencias Veterinarias (UNL), siendo portadora del vegetal en cuestión fardos y / o rollos de *Setaria italica* y *Medicago sativa*.

El principal compuesto tóxico aislado en las muestras de *W. glauca* es un glucósido diterpénico denominado Atractilósido, similar al que contienen, *Xanthium Spp.* y *Cestrum parqui*. Estos compuestos causan necrosis hepática centro-lobulillar.

Los bovinos afectados generalmente presentan anorexia, constipación inicial, fasciculaciones musculares, decúbito lateral con opistótono y movimientos de pedaleo y natatorios, siendo hallazgos orientativos en la necropsia, hígado en "nuez moscada", hiperemia en el intestino delgado, edema pulmonar y petequias y equimosis en las membranas serosas, subendocárdicas y subepicárdicas.

El objetivo de la presente publicación es comunicar la presencia de casos cada vez más frecuentes de intoxicaciones originadas por el consumo de *W. glauca* en bovinos, ya sea por pastoreo directo o bien siendo portada por diferentes tipos de heno.

## ANTECEDENTES

Se informa sobre un caso de mortandad en bovinos ocurrido en el centro este de la provincia de Santa Fe en el mes de marzo del año 2000.

El lote afectado se componía de 200 novillos cruza cebú de 130 a 150 kg de peso promedio, los cuales arribaron al establecimiento de destino el día 24 de marzo provenientes de la provincia de Formosa. Previo al embarque los animales fueron desparasitados con un endectocida, se les aplicó una vacuna para prevenir problemas pulmonares y clostridiosis gastrointestinales y recibieron los baños de rutina para *Boophilus microplus*.

Los animales permanecieron durante un lapso de tres días en una pastura natural para ser luego transferidos a un potrero con forrajes implantados a base alfalfa (*M. sativa*) degradada.

Transcurridos 2 días del ingreso comienzan a presentarse las muertes, las cuales persistieron por un lapso de 10 días con un total de 120 animales muertos, lo que indica que el índice de mortalidad fue del 60 % y el de letalidad del 100 %.

## MATERIALES Y MÉTODOS

Se derivaron 3 animales cadavéricos al Hospital de Salud Animal de la Facultad de Ciencias Veterinarias dependiente de la Universidad Nacional del Litoral, procediéndose a realizar la necropsia con el correspondiente examen anatomopatológico.

Se remitieron muestras de riñón, intestino delgado y grueso, hígado, vesícula biliar, miocardio, bazo y ganglios linfáticos superficiales al laboratorio de histopatología, las que fueron fijadas en formol al 10 % bufferado, incluidas en parafina, cortadas y coloreadas con Hematoxilina - eosina para su ulterior análisis histopatológico.

Tres días más tarde se visitó el establecimiento en el cual se procedió a inspeccionar el lote problema y se recorrió el trayecto realizado previamente por los animales y el potrero donde se presentaron las muertes a fin de identificar la presencia de plantas potencialmente tóxicas y si las mismas mostraban signos de haber sido ingeridas.

Se realizó la necropsia de otros cinco animales y se tomaron muestras de sangre sin anticoagulante de 4 animales con signología evidente, a partir de las cuales se determinaron los valores de bilirrubina directa y total, proteínas totales, uremia y creatinemia por métodos colorimétricos y fosfatasa alcalina, 5-nucleotidasa, GOT (AST) y GGT por colorimetría de punto final.

## RESULTADOS

### Clínicos

El potrero en el que se encontraban los animales, cuya pastura era base alfalfa estaba invadida por *Cynodon sp.* y *W. glauca*; es de destacar que esta última presentaba dos patrones de difusión, uno era conformando "manchones", las cuales no estaban comidas ni pisoteadas, y el otro era en forma difusa, entremezclado con las escasas plantas de alfalfa y *Cynodon sp.*, encontrándose que una gran cantidad de las plantas de *W. glauca* habían sido consumidas casi en su totalidad, siendo imposible la selección previa por parte de los novillitos.

La signología observada a campo fue muy escasa; los animales afectados se encontraban aislados del resto, siendo evidente una notoria constipación inicial que en algunos animales era seguida por una marcada disentería; decúbito externo costal derecho en un inicio, para luego adoptar el lateral derecho con movimientos de pedaleo y natatorios, leve opistótono y evolución rápida y desfavorable.

### Anatomopatológicos

Todos los animales necropsiados presentaron lesiones análogas.

### Macroscópicos

En la cavidad abdominal se destacó una marcada hepatomegalia, denotando al corte una evidente apariencia de "hígado en nuez moscada" (Foto 3). La vesícula biliar se encontraba pletórica, hiperémica y con hemorragias petequiales en su mucosa y un notorio edema por debajo de ésta.

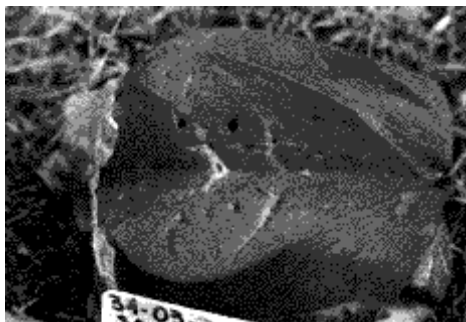


Foto 3.

El rumen, retículo y omaso se encontraban distendidos, con abundante contenido totalmente deshidratado, pero sin lesiones aparentes. Por su parte, el intestino delgado y grueso no presentaban ningún contenido sólido, excepto en recto, donde se halló escasa materia fecal deshidratada recubierta con mucus amarillento y espeso. En ambos se apreciaron zonas de marcada hiperemia sectorial.

Los riñones tenían una coloración amarillenta generalizada con algunos nefrones muy hiperémicos (nefritis tubular tóxica); sus cálices mayores presentaban una tonalidad amarilla evidente (nefrosis colémica).

En pulmones solamente se evidenció una leve congestión. En bazo y en los ganglios linfáticos superficiales se pudo constatar lesiones de inflamación aguda.

### Microscópicos

Hígado: necrosis centrolobulillar hemorrágica (Foto 4).

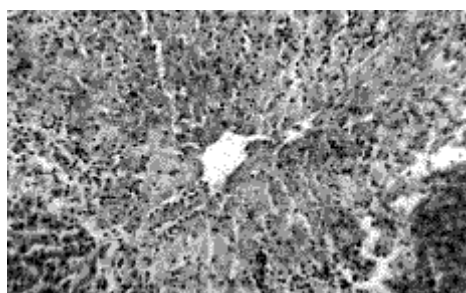


Foto 4.

Vesícula biliar: edema y marcada congestión.

Intestino grueso y delgado: enteritis necrótica y hemorrágica.

Riñones: glomerulonefritis exudativa y hemorrágica con degeneración tubular, necrosis y formación de cilindros hialinos en túbulos rectos.

Ganglios linfáticos superficiales: linfadenitis aguda hipertrófica hemorrágica.

Bazo: esplenitis aguda hemorrágica.

Miocardio: hiperemia y hemorragias interfasciculares, sin lesión de fibras musculares.

### Datos bioquímicos

A partir de las cuatro muestras de se destacan el incremento en los sangre obtenidas de los animales valores de bilirrubina, GOT (AST) y que presentaban evidente signología se obtuvieron los resultados expresados en el cuadro 1, donde se destacan el incremento en los valores de bilirrubina, GOT (AST) y 5-Nucleotidasa.

Cuadro 1: Datos bioquímicos de los animales afectados

Muestra N°	Bilirrubina		5-nucleotidasa UI	Fosfatasa alcalina UI		Proteínas			
	directa (mg/%)	total mg/%)		GOT (AST) UI	totales g/%)	GGT UI	Uremia mg/%)	Creatinemia mg/%)	
Enfermo 1	1,34	2,9	40	324	250	8	30	60	4,3
Enfermo 2	1,38	2,7	50	324	230	8	32	75	5,2
Enfermo 3	1,4	2,5	35	330	250	8	ND	ND	ND
Enfermo 4	1,6	2,3	60	350	300	8	ND	ND	ND
Valor normal <sup>1</sup>	0-0,1	0,3	2-13	Menor de 315	Menor de 30	7,6	4-26	15-50	1-2,07

(ND: No determinados, 1 Según División de laboratorios de Análisis Clínicos del Hospital de Salud Animal F.C.V. Universidad Nacional del Litoral)

## DISCUSIÓN

*W. glauca*, vulgarmente conocida como "yuyo sapo", es un vegetal de amplia distribución en nuestro país que al ser involuntariamente ingerida por los bovinos desencadena un cuadro de toxicidad capaz de ocasionarle la muerte.

Para reproducir experimentalmente la intoxicación en bovinos, ovinos y porcinos se requieren 1,5 g de materia seca (4 a 5 g de materia verde) de *W. glauca* por kg de peso corporal. Es importante destacar que dicha cantidad debe ser ingerida en un período de pocas horas para que desencadene la afección. Este hecho, sumado a que se trata de un vegetal poco palatable, explicarían la baja prevalencia de esta intoxicación no obstante su amplia difusión geográfica.

Si bien los primeros reportes describieron variaciones estacionales en la toxicidad de *W. glauca*, en trabajos experimentales desarrollados en ovejas, bovinos y cerdos no se encontraron diferencias en la toxicidad de muestras obtenidas en primavera, verano u otoño.

Los datos aportados por la bioquímica sanguínea, donde se destaca el incremento en los valores hemáticos de 5-Nucleotidasa, GOT y bilirrubina directa y total, así como las alteraciones macro y microscópicas registradas a nivel hepático, indicarían el accionar de un potente agente hepatotóxico.

El principal compuesto tóxico aislado en *W. glauca* es un glucósido diterpénico denominado Atractilosido. Estos compuestos son potentes inhibidores de la cadena respiratoria a nivel celular impidiendo el transporte de electrones en la membrana mitocondrial.

En trabajos experimentales desarrollados en ratas a las cuales se les suministró *W. glauca*, se determinó por microscopía electrónica que las mitocondrias y el retículo endoplásmico de los hepatocitos centrolobulillares (periacinares) eran las organelas más afectadas, lo cual indica que este sería el lugar donde actúa preferentemente el tóxico.

Las alteraciones identificadas a nivel renal, así como los altos valores de uremia y creatinemia podrían ser consecuencia del mal funcionamiento hepático, lo que origina una sobrecarga funcional para el riñón y su consiguiente daño y disfunción (nefrosis colémica).

Los escasos signos clínicos, la epidemiología del caso, los datos de bioquímica sanguínea y hallazgos anatomopatológicos que presentaron los animales fueron similares a los comunicados previamente en casos de toxicidad inducida experimentalmente y en aquellos acontecidos en forma espontánea en el ámbito rural.

## BIBLIOGRAFÍA

- BRUNI, A.; CONTESSA, A. and LUCIANI, S. (1962). Atractylosides inhibitor of energy transfer reactions in liver mitochondria. *Biochem. Biophys. Acta*, 60: 301-311.
- CALANASAN, C. CAPON, R. and GAUL, K. (1994). Toxic analogues of wedeloside and carboxyatractyloside from Australian plant species. In: COLEGATE, S. and DORLING, P. Eds. *Plant associated toxins*. CAB international, Wallingford, United Kingdom. Pp 238-244.
- COLLAZO, L. and RIET-CORREA, F. (1996). Experimental intoxication of sheep and cattle with *Wedelia glauca*. *Vet. Human. Toxicol.*, 38: 200 - 203.
- DE DIEGO, L. and SOLLA, D. (1991). *Wedelia glauca* (sunchillo), comunicación de un caso de intoxicación en bovinos. *Veterinaria argentina*, 7: 50 - 51.
- DEMAYO, M. and ESCAPIL, J. (1998). Intoxicación con mortalidad por *Wedelia glauca* en toros. *Therios*, 27: 259 - 260.
- GALLO, G. (1987). Plantas tóxicas para el ganado en el cono sur de América. 2ª ed - Eá Hemisferio Sur. Buenos Aires - Argentina
- GILISTI, L. (1934). Investigaciones sobre la acción fisiológica de la *Wedelia glauca* y el *Astragalus bergii*. *Rev. Arg. Agr.*, 1: 223 - 228
- MORAN, B. and KOSIK, C. (1965). Intoxicación de cerdos por *Wedelia glauca*. *Rev. Fac. C. Vet. La Plata*, 16: 115 -- 119.
- JUBB, K.; KENNEDY, P. and PALMER, N. (1990). *Patología de los animales domésticos*. 32 ed. Ed. Agropecuaria Hemisferio Sur. Tomo 2. p 431.
- OEI-RICHS, P.; PEARCE, C. and KUDO, K. (1994). The isolation, structure, elucidation and toxicity of the kaurene glycosides parquin and carboxiparquin in *Cestrum parqui*. In: COLEGATE, S. and DORLING, P. Eds. *Plant associated toxins*. CAB international, Wallingford, United Kingdom. Pp 238 -- 244,
- PLATANOW, N. and LOPEZ, T. (1978). *Wedelia glauca*: estudios sobre su toxicidad. *Producción Animal*, 6: 620 - 625.
- RATERA, E. and ALCALA, A. (1954). Intoxicaciones de vacunos por ingestión de *Wedelia glauca*. *Nuestro campo*, 1: 18 - 20
- SCHTEINGART, C. and POMILIO, A. (1984). Atractyloside, toxic compound from *Wedelia glauca*. *J. Nat. Prod.*, 47: 1046 -1047,
- TAPIA, M., CRAVERO, A., CADENAZZI, G. and KOCH, O. (1996). Liver necrosis induced by *Wedelia glauca* in rats. A light and electron microscopy study. *Vet. Human Toxicol.*, 3: 10-14.

[Volver a: Intoxicaciones](#)