

MEDICIÓN POR ECOGRAFÍA DE LAS CARACTERÍSTICAS DE LA CARCASA

Los Lazos S.A. 2004. Cabaña El Volcán. Catálogo de Genética, Rosario, Argentina.
www.produccion-animal.com.ar

Volver a: [Ecografía y ultrasonografía](#)

INTRODUCCIÓN

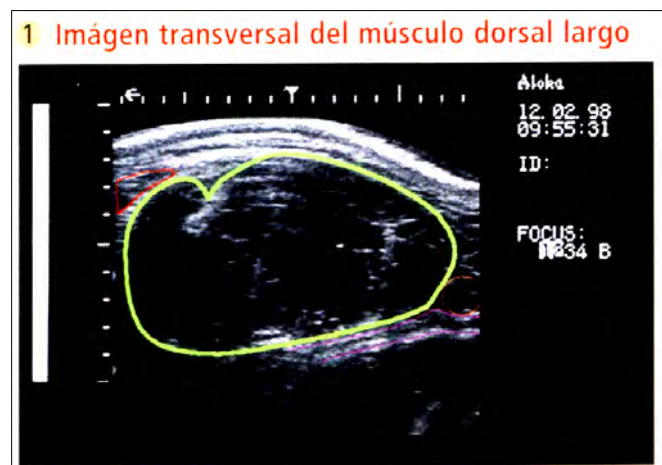
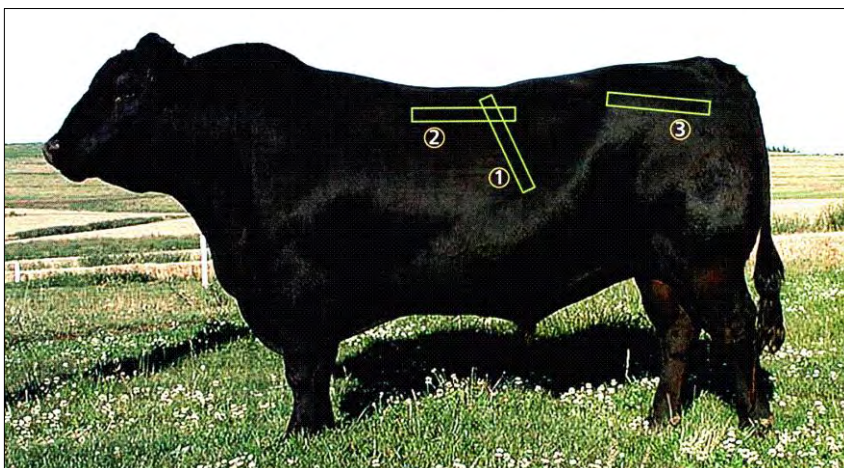
La utilización de ecografía permite medir el área de ojo de bife, marmoleado, grasa dorsal y grasa de cadera en el ganado vivo.

La ecografía se ha utilizado para calcular las mediciones de grasa y músculo en el ganado por más de 30 años.

Sin embargo, los grandes avances en cuanto a la portabilidad y la resolución de imagen de la nueva generación de ecógrafos, además de la utilización de análisis computarizado de imágenes finalmente han posibilitado la aplicación práctica de la ecografía.

Las cuatro características de la carcasa que la ecografía puede determinar en animales vivos son las siguientes:

- 1 Área ojo de bife
- 2 Marmoleado (grasa intramuscular)
- 3 Grasa Dorsal
- 4 Grasa de Cadera.



tiva (0,50) con el porcentaje de cortes minoristas.

ÁREA OJO DE BIFE

Área usada para calcular el área de ojo de bife y el espesor de grasa dorsal.

Medición transversal del músculo dorsal largo. Esta imagen se toma entre la 12ª y 13ª costilla del animal. Para esta imagen se necesita la utilización del Stand Off. El traductor se ubica en forma perpendicular al animal.

Es la imagen mas difícil de coleccionar dado que es una imagen bidimensional (longitud y profundidad) y requiere de mucha habilidad del técnico.

Se mide en cm^2 . Esta medida es de mediana heredabilidad (0,36) y tiene una alta correlación genética posi-

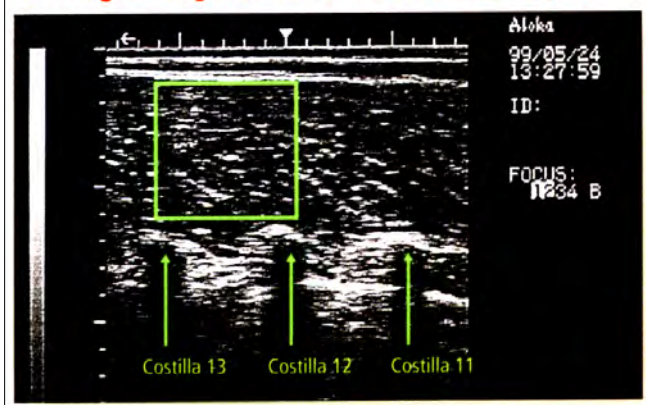
GRASA DORSAL

Esta imagen es la misma que se usa para medir el área de ojo de bife. Se toma a las $\frac{3}{4}$ partes del ancho del AOB.

Se mide en mm. Esta medida es de mediana heredabilidad (0,34) y tiene baja correlación genética (0,10) con el porcentaje de grasa intramuscular y una alta correlación genética negativa (-0,52) con el porcentaje de cortes minoristas.

PORCENTAJE DE GRASA INTRAMUSCULAR

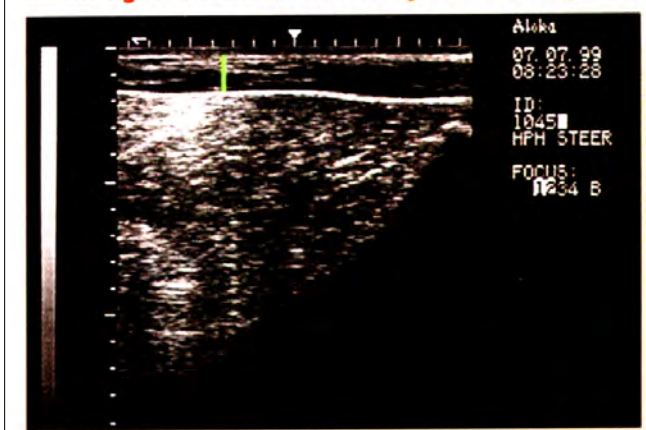
2 Imágen longitudinal de las costillas 12 y 13



Área usada para calcular el porcentaje de grasa intramuscular.

Debe medirse en el área ubicada entre la 12ª y la 13ª costilla del animal. Se toman 4 imágenes y el traductor se ubica en forma paralela al animal. Esta medida es de mediana heredabilidad (0,30) y tiene baja correlación genética (0,10) con el espesor de grasa dorsal.

3 Imágen de cobertura de grasa de la grupa



ESPESOR DE GRASA DE CADERA

La imagen se toma desde la punta de la cadera hacia la región caudal. El espesor se mide en el punto de unión de los músculos bíceps femoral y glúteo medio.

Se mide en mm. Esta medida es de mediana heredabilidad (0,39) y tiene una alta correlación genética positiva (0,62) con el espesor de grasa dorsal y una mediana correlación genética negativa (-0,33) con el porcentaje de corte minorista.



Matt Lane haciendo ecografías de área de ojo de bife

EDAD EN QUE SE DEBE REALIZAR LAS ECOGRAFÍAS.

Argentina: 18 meses = ± 45 días

EE.UU.: Machos entre 330 días y 440 días; Hembras entre 330 días y 460 días

Nota: Cabaña El Volcán manda todos los datos al Laboratorio Cup, Iowa USA. Los técnicos que realizan el trabajo están certificados y autorizados por Universidad de Iowa, USA. Los animales tienen que estar pelados en los lugares donde se tiene que hacer ecografías.

Volver a: [Ecografía y ultrasonografía](#)