

# UNA REVISIÓN ACTUALIZADA SOBRE LA RINITIS ATRÓFICA

Francisco Javier Bahamonde\*. 2012. PV ALBEITAR 47/2012.

\*Veterinario especialista en porcino.

[www.produccion-animal.com.ar](http://www.produccion-animal.com.ar)

## INTRODUCCIÓN

Esta enfermedad, crónica y multifactorial, se caracteriza por provocar estornudos y dificultades respiratorias, deformación del hocico, lagrimeo y disminución de la ganancia de peso, por lo que puede tener un impacto negativo en los rendimientos económicos de la explotación.

Básicamente distinguimos dos formas de rinitis atrófica, la progresiva (RAP) y la no progresiva (RANP).

## ETIOLOGÍA Y EPIDEMIOLOGÍA

En la etiología de esta enfermedad intervienen dos agentes, *Bordetella bronchiseptica*, que la podríamos considerar el agente causal de la RANP y *Pasteurella multocida* toxigénica, productora de una dermonecrotina y responsable de la RAP.

## RINITIS ATRÓFICA NO PROGRESIVA (RANP)

En el caso de la RANP, *B. bronchiseptica* es una bacteria con una gran prevalencia en las explotaciones porcinas independientemente de la existencia de manifestaciones clínicas o no; además parece que existen cepas de la bacteria de diferente virulencia. La inmunidad calostrala protege a los lechones frente al desarrollo de lesiones (ya que probablemente no impide la infección) hasta cerca de las tres semanas de edad, y es entre las 3-6 semanas cuando el animal es más susceptible a la infección y al desarrollo de lesiones. Sólo en condiciones excepcionales se produciría una atrofia de cornetes en animales de 2-3 meses de edad. Existe una transmisión vertical, de madre a hijo, y una horizontal entre lechones, principalmente en el momento del destete (fundamentalmente a través de gotitas en forma de aerosol) o entre lotes en explotaciones que no funcionan con un manejo todo dentro-todo fuera.

Teóricamente, en una granja infectada, podrían observarse cerdos con braquignatismo superior (el maxilar superior está recortado en relación al inferior) y leve atrofia de cornetes siempre y cuando hubiera infecciones tempranas. Normalmente estas lesiones revierten a las cuatro semanas de la infección.

*B. bronchiseptica* sobrevive en el suelo hasta seis semanas y es sensible a la mayor parte de los desinfectantes de uso habitual en las granjas.

## RINITIS ATRÓFICA PROGRESIVA (RAP)

En referencia a la RAP, aunque existen cepas de *P. multocida* toxigénicas y no toxigénicas tipo A y tipo D, las del tipo D se aíslan con mucha más frecuencia en la flora nasal y las del tipo A en los pulmones. Es importante destacar que la RAP puede reproducirse con filtrados libres de bacterias de la dermonecrotina no calentada. Es una enfermedad con un fuerte impacto económico, que provoca importantes retrasos en el crecimiento, incluso en cerdos de más de tres meses. La cantidad de toxina liberada parece tener relación con el grado de las lesiones.

Normalmente, la enfermedad ingresa en una explotación libre por la adquisición de animales infectados; *P. multocida* coloniza amígdalas, y la principal fuente de infección para los lechones es la transmisión faríngea. Aunque existe, al igual que en la RANP una relación entre la gravedad de las lesiones y la edad, *P. multocida* puede provocar atrofia importante en cerdos de más de 16 semanas.

La bacteria permanece infectante en el estiércol un mes y es bastante susceptible a los desinfectantes comunes (amonio cuaternario, fenoles, glutaraldehído, etc.).

## PATOGENIA

Existen factores que pueden ser determinantes a la hora de que se manifieste o no la enfermedad clínica o de la severidad con la que ocurra. Se pueden ver explotaciones en las que se ha aislado *P. multocida* toxigénica y no se ha encontrado prácticamente sintomatología clínica.

Así como *B. bronchiseptica* coloniza la mucosa nasal fácilmente, *P. multocida* lo hace de manera más pobre, pero esta colonización se ve facilitada por la acción de agentes que irritan la mucosa, por ejemplo, los agentes químicos o la propia *B. bronchiseptica*, que pueden provocar rinitis y la producción de moco nasal que facilita esta colonización.

*B. bronchiseptica* produce una exotoxina que da lugar a la inflamación de la mucosa (rinitis) y la degeneración de células epiteliales (hipoplasia), que en ocasiones se regenera por completo.

La toxina de *P. multocida* actúa sobre los cornetes ventrales provocando hiperplasia epitelial, atrofia de las glándulas mucosas y osteolisis del cartílago, que es sustituido por tejido conjuntivo, dando lugar a una deformación de la cavidad nasal. El paso del aire se ve dificultado, con la consiguiente repercusión en los parámetros productivos (IC y GMD).

## FACTORES PREDISPONENTES

- ◆ Exceso de adopciones en parto
- ◆ Hacinamiento
- ◆ Mezclas de animales
- ◆ Ciclos cerrados
- ◆ Control ambiental malo: temperatura, ventilación, polvo, humedad, etc.
- ◆ Mala higiene y desinfección
- ◆ Flujos continuos
- ◆ Malnutrición
- ◆ Explotaciones grandes o en crecimiento
- ◆ Altos porcentajes de primerizas

## SÍNTOMAS Y LESIONES

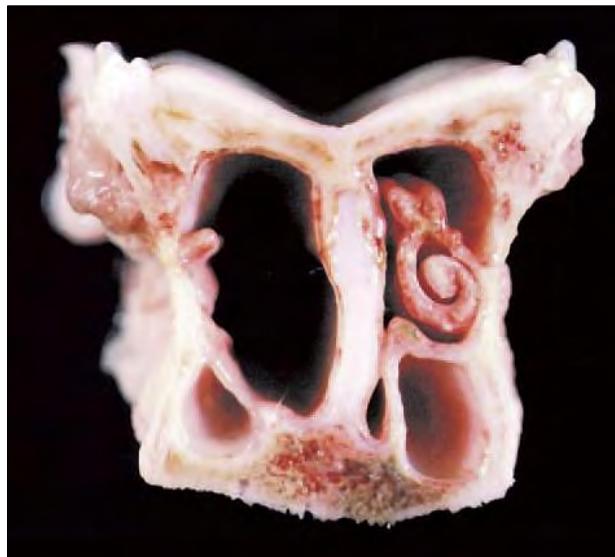
En el caso de la RANP se suelen observar estornudos y resoplidos en lechones de 3-4 semanas, que coinciden con la caída de la inmunidad maternal. También puede haber un incremento de la secreción nasal. Si no existen complicaciones este cuadro suele desaparecer al cabo de unas semanas. En lechones muy jóvenes (3-4 días) la bacteria puede provocar una bronconeumonía con toses, estertores y disnea.

El primer signo que se puede observar en lechones lactantes afectados por RAP son estornudos y resoplidos, y encontramos las lesiones típicas en animales de 4-12 semanas. La situación puede frenarse en este momento; no obstante, en aquellas explotaciones en las que existen complicaciones (por factores ambientales o participación de otros agentes), los estornudos (indicativos en un principio de una rinitis catarral), continúan en el tiempo. Hay secreción nasal abundante, a veces mucopurulenta y, en casos graves, sangrante.

Como consecuencia de la acción de la dermonecrotoxina, podemos encontrarnos braquignatismo superior o desviación del hocico si la degeneración ósea afecta más a un lado que al otro. Estos signos suelen aparecer entre las 12 y 16 semanas.

Son también característicos (no patognomónicos) el lacrimo y la suciedad acumulada en la porción ventral ocular (antifaz), por oclusión del conducto nasolacrimal. En casos graves hay un retraso del crecimiento (hasta un 5-8% de pérdida de la GMD).

Las lesiones más graves afectan a la cavidad nasal y estructuras adyacentes: encontraremos diferentes grados de atrofia de los cornetes dorsales y ventrales, pudiendo llegar a desaparecer. Normalmente se ven afectados primero los cornetes ventrales. Se puede apreciar una desviación del tabique nasal, que en casos de lesión bilateral, se acompaña de la desviación facial hacia arriba, que se desplazará hacia un lado si las lesiones son unilaterales.



Tabique nasal desviado y desaparición de cornetes (Foto: Guía de diagnóstico de necropsia en patología porcina).

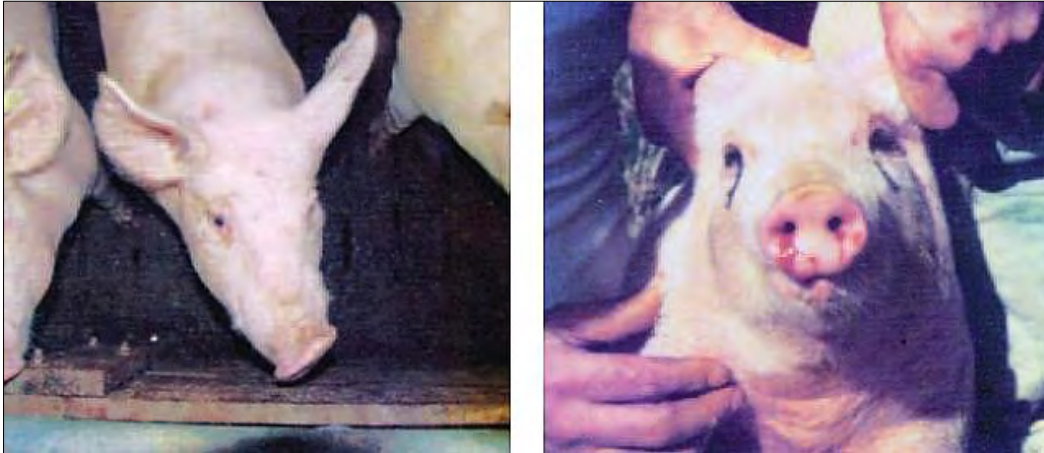## DIAGNÓSTICO

El diagnóstico clínico podría ser relativamente fácil si tenemos un cuadro completo; sin embargo, la presencia de algún hocico torcido, estornudos etc., no implica que los animales padezcan RAP.

En casos en los que exista sospecha, es muy útil realizar post mórtem una sección transversal del hocico a nivel de 1° y 2° premolar superior, para evaluar el grado de atrofia de los cornetes.

En el laboratorio, podemos intentar realizar cultivos y serología. La serología podría ser útil para la detección de anticuerpos frente a la toxina de *P. multocida*, pero esta es muy poco inmunógena en infecciones naturales.

Por lo tanto, tiene más interés el cultivo a partir de hisopados nasales o amigdalinos para intentar el crecimiento tanto de *B. bronchiseptica* como de *P. multocida*. Para intentar demostrar la presencia de la dermonecrotina, se usa la prueba ELISA “sándwich”, en la que por medio de anticuerpos monoclonales antitoxina de *P. multocida* se pone de manifiesto la presencia de cepas de la bacteria productoras de toxina. Recientemente, se están incorporando técnicas de PCR que permiten un diagnóstico más sensible y específico.



Desviación lateral de hocico (izquierda) y cerdo con hemorragia nasal.  
(Foto: Atlas de Patología y clínica porcina. D. Barcellos, J. Sobestiansky y D. Driemeier)

## TRATAMIENTO Y CONTROL

La decisión de tomar medidas terapéuticas en explotaciones infectadas, pero sin sintomatología clínica, es algo controvertida. En cualquier caso y como sucede en muchas otras enfermedades, el tratamiento debe incluir una mezcla de medidas medicamentosas y de manejo, intentando reducir al máximo todos los factores predisponentes, que tanta importancia tienen en el que se produzca manifestación clínica o no en el caso de esta patología.

Podremos recurrir al uso de medicaciones, tanto para el tratamiento de las madres, con vistas a reducir la contaminación madre-hijo, como transiciones y cebos para disminuir la presión de infección.

A nivel de las madres, se puede recurrir a la medicación vía pienso en el último mes de gestación con sulfamidas (400-2.000 ppm, de elección en el caso de la bordetelosis) u oxitetraciclinas (400-1.000 ppm). También se obtienen muy buenos resultados con el empleo de quinolonas. En lechones lactantes, inyecciones con sulfamidas + trimetoprim, oxitetraciclina o penicilinas han dado también buenos resultados, administradas una o dos veces por semana durante tres o cuatro semanas.

En el caso de *Pasteurella*, también se han obtenido buenos resultados con lincomicina/espectinomicina, amoxicilina y espiramicina.

Los lechones destetados y de cebo suelen tratarse mediante la medicación vía pienso o el agua con las moléculas apropiadas. Se pueden usar solas o en combinación: sulfamidas, clortetraciclina, oxitetraciclina, penicilina, tilosina, tiamulina, lincomicina y amoxicilina. La duración del tratamiento, que a menudo debe prolongarse durante 4-5 semanas, la elección de las moléculas apropiadas y su combinación, dependerán de la legislación de cada país, de las resistencias, los resultados laboratoriales, las experiencias clínicas y de un correcto análisis de los costes.

Afortunadamente, están disponibles en el mercado, para utilizar como una herramienta más, eficaces vacunas para el control de esta enfermedad. Normalmente, suelen aplicarse en nulíparas dos dosis de la vacuna en su fase de preparación y una vacunación de recuerdo en cada gestación antes del parto. Ante un brote o sospecha podemos iniciar una vacunación en reproductoras 5 y 2 semanas antes del parto.

En principio, las vacunas reducen la prevalencia pero no eliminan la enfermedad. La protección calostrual de lechones procedentes de madres vacunadas puede llegar a los 3-4 meses, lo que hace que la vacunación de lechones no tenga demasiado sentido.

Por último, las técnicas *isowean* (inyección a lactantes de ceftiofur cada 3-5 días) con destetes a 12-14 días pueden llegar a eliminar cepas toxigénicas de *P. multocida* si las combinamos con la vacunación de las reproduc-

toras (D.L. Harris). Parece ser que en granjas vacunadas, *P. multocida* puede eliminarse tras un periodo de vacunación de al menos cinco años, tanto de las reproductoras como de las cerdas de reemplazo (lógicamente libres de *P. multocida*).

#### BIBLIOGRAFÍA

- César B Gutierrez, Yaneddt A. Vera, Maria Luisa del Río González, Elias F Rodriguez. Procesos producidos por Pasteurella multocida. Rev Suis nº14 . Pag 30-42.
- Karl-Otto Eich. Manual de las enfermedades del cerdo. Pag 90-95.
- Amelia Rodriguez , Felix Pascual. Etiología, diagnóstico y control de la rinitis atrófica. Mundo veterinario. Pag 62-63.
- Straw. B.S . Studies on pneumonia, atrophic rhinitis, rate of gain, breed and their interactions in finishing pigs. Proceed . Int Pig Vet Soc. Congress México City. pp. 115, 1982
- Martineau JP (1997). Maladies d'élevage des porc. Editions France Agricole.
- JONG, M. F. Progressive and Nonprogressive Atrophic Rhinitis. Diseases of swine. 8th edition. 1999. Iowa State University Press. Pag. 355-384.
- Harris DL and Switzer, W P. Turbinate atrophy in young pigs combined inoculums. Am. J. Vet Res .29:777-785, 1968.
- Harris D.L., Switzer , W . P. and Harris, R. A : A suggested mechanism for the pathogenesis of infectious atrophic rhinitis. Can J Compo med 35:318-323, 1971.
- Dr Antonio Palomo Yague. Rinitis atrofica porcina. Anaporc nº 76 pag 16-20 y nº 77, pag 15-19.
- Pedersen, K.B and Bardford, K: Effect of vaccination of sows with Bordetella bronchiseptica on the incidence of atrophic rinitis in swine. Nord. Vet. Med. 29:369-375 1981.
- Profesor Perea Remujo. Enfermedades infecciosas marzo 2005. Rinitis Atrofica progresiva, Rinitis atrófica no progresiva , Pasterelosis neumónica.
- Juan Antonio Montaraz. Bordetella bronchiseptica: Su relación con la rinitis atrófica porcina. Ciencia veterinaria 4-1987.
-